

**областное государственное бюджетное профессиональное образовательное
учреждение «Саянский медицинский колледж»**

**Сборник заданий
для самостоятельной работы обучающихся
по дисциплине «Анатомия и физиология человека»**

Студента (ки) _____

Группы _____

Саянск, 2018

Составитель: А.В. Либерова, преподаватель анатомии и физиологии человека ОГБПОУ «Саянский медицинский колледж»

Рассмотрено на заседании ЦМК ОГСЭ, ЕН и ОП протокол № _____ от « _____ » « _____ » 2018 г., председатель ЦМК _____ // Л.А. Казимилова

Утверждено зам. директора по учебной работе ГБОУ СПО «Саянский медицинский колледж» _____ // Е.Н. Третьякова.

Сборник заданий для самостоятельной работы составлен в соответствии с требованиями Федерального государственного образовательного стандарта, соответствует рабочей программе дисциплины «Анатомия и физиология человека» и предназначен для студентов I курса специальности 34.02.01 Лечебное дело и II курса специальности 31.02.01 Сестринское дело. Сборник содержит задания для внеаудиторной самостоятельной работы, для углубления знаний и закрепления теоретического материала.

ОСНОВНЫЕ АНАТОМИЧЕСКИЕ ПОНЯТИЯ

Анатомия и физиология человека — основные предметы теоретической и практической подготовки медицинских работников.

Анатомия — это наука о форме и строении, происхождении и развитии человеческого организма, его систем и органов, включая их микроскопическое и ультрамикроскопическое строение. Основным методом анатомических исследований было рассечение трупов (отсюда название *anatemne* - рассечение).

Физиология — наука о функциях и механизмах жизнедеятельности целостного организма, его систем и органов. Она изучает функции живого организма, физиологических систем, органов, клеток и отдельных клеточных структур, а также механизмы регуляции этих функций. Физиология — это экспериментальная наука. Она располагает двумя основными методами —наблюдением и экспериментом.

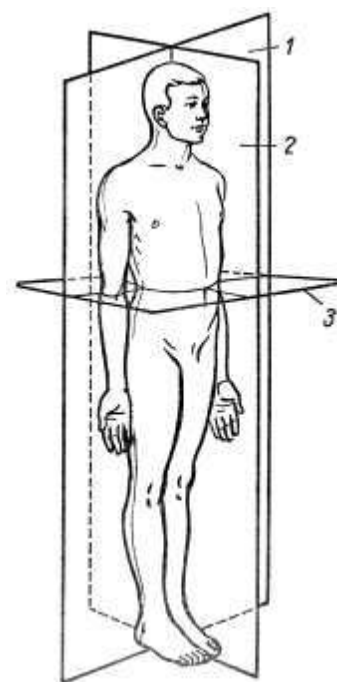
В анатомии принята латинская терминология, которой пользуются во всем мире. Органы, системы и части органов имеют латинские обозначения. Совокупность терминов называется анатомической номенклатурой (*nomina anatomica*).

В теле человека условно проводят линии и плоскости, по отношению к которым можно охарактеризовать положение органа:

— **горизонтальная плоскость** — проходит параллельно линии горизонта и делит вертикально тело стоящего человека на верхнюю и нижнюю части (3);

— **фронтальная плоскость** — идет параллельно плоскости лба и делит тело на переднюю и заднюю части (1);

— **сагиттальная плоскость** — проходит спереди назад (как бы по направлению полета стрелы; *sagitta* —стрела) — делит тело на левую и правую части (2). Если сагиттальная плоскость проходит точно через середину тела, то ее называют медианной или срединной. Она делит тело на две подобные половины, так что говорят о двусторонней (билатеральной) симметрии человеческого тела.



***Латинские термины, характеризующие положение органов
по отношению к плоскостям и осям***

medialis — медиальный, лежащий ближе к срединной плоскости

lateralis — латеральный, лежащий дальше от срединной плоскости, боковой

internus — внутренний

externus — наружный

dexter — правый

sinister — левый

cranialis — краниальный, черепной, лежащий ближе к голове

caudalis — каудальный, хвостовой, лежащий ближе к тазу

proximalis — проксимальный, лежащий ближе к сердцу

distalis — дистальный, лежащий дальше от сердца

profundus — глубокий

superficialis — поверхностный

ventralis — вентральный, брюшной, передний

dorsalis — дорсальный, спинной, тыльный

ЛАТИНСКАЯ ТЕРМИНОЛОГИЯ

Задание – запишите перевод терминов на латинский язык, прочитайте и выучите.

1	Остеология		42	Двухглавые мышцы	
2	Кость		43	Сгибатели	
3	Скелет		44	Приводящие мышцы	
4	Хрящ		45	Вращатели кнутри	
5	Позвоночный столб		46	Надкостница	
6	Грудина		47	Ортология	
7	Ребро		48	Малоберцовая кость	
8	Позвонок		49	Кости плюсны	
9	Крестец		50	Мышца	
10	Лордоз		51	Фасция	
11	Атлант		52	Четырехглавая мышца	
12	Осевой позвонок		53	Разгибатели	
13	Кифоз		54	Отводящие мышцы	
14	Лопатка		55	Вращатели кнаружи	
15	Плечевая кость		56	Диафрагма	
16	Локтевая кость		57	Паховый канал	
17	Кости пясти		58	Белая линия живота	
18	Кости запястья		59	Полость носа	
19	Фаланги пальцев		60	Гортань	
20	Таз		61	Трахея	
21	Седалищная кость		62	Бронхи	
22	Лобковая кость		63	Бифуркация	
23	Подвздошная кость		64	Легкие	
24	Бедренная кость		65	Верхушка легкого	
25	Большеберцовая кость		66	Бронхиальное дерево	
26	Кости плюсны		67	Плевра	
27	Лобковый симфиз		68	Средостение	
28	Череп		69	Сердце	
29	Лобная кость		70	Перикард	
30	Теменная кость		71	Верхушка	
31	Височная кость		72	Основание	
32	Затылочная		73	Правое предсердие	
33	Клиновидная		74	Левое предсердие	
34	Глазница		75	Правый желудочек	
35	Носо-слезный канал		76	Левый желудочек	
36	миология		77	Эндокард	
37	Верхняя челюсть		78	Миокард	
38	Полость носа		79	эпикард	
39	Сухожилие		80	Аорта	
40	Апоневроз		81	Вена	
41	Трехглавые мышцы		82	артерия	

Раздел 1.
Анатомо-физиологические особенности формирования потребностей человека.
Человек как предмет изучения анатомии и физиологии.

Задание № 1

Составьте конспект в виде таблицы

Таблица №1

Основные органы и системы органов

	Система органов	Органы входящие в состав данной системы	Основные функции системы органов
1	Дыхательная система		
2	Сердечно сосудистая система		
3	Нервная система		
4	Пищеварительная система		
5	Опорно-двигательный аппарат		
6	Эндокринная система		

7	Мочевыделительная система		
8	Репродуктивная система		
9	Иммунная система		
10	Органы чувств		

Оценка _____

Подпись преподавателя

Раздел 2.

Основы цитологии. Клетка. Строение и жизненный цикл клетки.

Основы гистологии. Эпителиальные, мышечные, соединительная и нервная ткани

Задание № 1

Составьте конспект в виде таблицы

Компоненты клетки: строение функции

Таблица №1

1	Клетка	
---	--------	--

2	Гиалоплазма	
3	Клеточный центр	
4	Митохондрии	
5	Комплекс Гольджи	
6	Эндоплазматическая сеть	

7	Цитоплазма	
8	Деление клеток:	
	Митоз	
	Мейоз	

Задание № 2

Нарисуйте рисунки (схемы)

№	Название рисунка	Рисунок (схема)
1	Многослойный ороговевший эпителий (кожа)	
2	Многослойный неороговевший эпителий (полость рта, глотка, пищевод, конечный отдел прямой кишки)	
3	Многослойный переходный (мочевыводящие пути)	

4	Однослойный столбчатый (желудок, трахея, бронхи)	
5	Однослойный кубический	
6	Однослойный плоский(серозные оболочки – брюшина, плевра)	
7	Трубчатая железа	

8	Плоская альвеолярная железа	
9	Сложная альвеолярная железа	
10	Сложная трубчато - альвеолярная железа	

11	Рыхлая волокнистая соединительная ткань	
12	Плотная волокнистая неоформленная соединительная ткань (сетчатый слой кожи)	
13	Плотная волокнистая оформленная соединительная ткань (связки, сухожилия)	
14	Жировая ткань	

15	Гладкая (неисчерчен- ная) мышечная ткань	
16	Поперечно-полосатая скелетная (исчерче- ная) мышечная ткань	
17	Строение нейрона	

18	Униполярный нейр- цит	
19	Биполярный нейро- цит	
20	Мультиполярный нейроцит	

**Раздел 3.
Внутренняя среда организма. Кровь**

Задание № 1

Дайте пояснения перечисленным ниже функциям крови.

Функции крови	Пояснения (объяснения)
Дыхательная	
Трофическая	
Экскреторная	
Терморегуляторная	
Гомеостатическая	
Защитная	
Гуморальная регуляция	

Задание № 2

Составьте конспект в виде таблицы

Таблица №1

Показатель клинического анализа крови	В норме	Уменьшение	Заболевание, синдромы, симптомы при уменьшении	Увеличение	Заболевание, синдромы, симптомы при увеличении
Эритроциты					

Гемоглобин					
Цветной показатель					
Лейкоциты					
Нейтрофилы					
Базофилы					
Эозинофилы					
Лимфоциты					
Моноциты					
СОЭ					
Тромбоциты					
Время свертывания крови					

Задание № 3

Решите задачи.

1. Трое курсантов второго курса высшего военного училища, получив отпуск на зимние каникулы в свои родные места, решили отметить это радостное событие. Позвав своих друзей, они накануне отъезда вечером устроили вечеринку в дачном доме с печным отоплением, который они снимали за небольшую плату. Ушедшие поздно вечером девушки на следующий день утром решили навестить своих друзей. Картину, которую они застали в доме, была страшной. Двое курсантов были мертвы, третий ещё подавал признаки жизни.

Что, по Вашему мнению, явилось причиной этой трагедии. Ваши действия по оказанию неотложной помощи оставшемуся живому курсанту. Какие меры следовало бы им предпринять, чтобы не произошло такой беды?

2. Дежурная медицинская сестра терапевтического отделения, 20 лет, получила из хирургического отделения больницы для переливания две ампулы с кровью первой группы и поместила их на временное хранение в морозильную камеру холодильника.

Какую ошибку допустила дежурная медицинская сестра и к каким негативным последствиям она может привести?

3. В одном из боёв под Бородино в 1812 году был ранен генерал Тучков. Узнав об этом, фельдмаршал М.И. Кутузов послал своего личного врача Малахова оказать помощь раненому, которого

уже доставили на перевязочный пункт. Малахов тотчас же поспешил к генералу. Но когда врач увидел Тучкова, заметил резкую бледность его лица, пощупал его пульс и выслушал сердце, то ему стало ясно, что положение раненого безнадежно. Как выяснилось, хотя рана была относительно небольшой, но осколок гранаты пробил большой кровеносный сосуд – наружную подвздошную артерию и вызвал огромное кровотечение. Тучков умирал не от самой раны, а от потери крови. Вскоре его жизнь оборвалась.

Что, по Вашему мнению, мог бы сделать врач Малахов, чтобы спасти раненому жизнь?

4. В клинику ленинградского профессора Ю.Ю. Джанелидзе (1883 -1950) в разное время доставили 20 больных с кровоточащими язвами желудка и двенадцатиперстной кишки.

Чтобы возместить кровопотерю. Всем больным сделали переливание крови. А затем ждали, что будет дальше. Потребуется ли вмешательство хирурга для остановки кровотечения? Оперировать пришлось лишь одного. У остальных кровотечение больше не возобновлялось. Хотя сама язва, разумеется, не исчезла и требовала дальнейшего лечения. Почему прекратилось кровотечение?

5. У больного моча имеет цвет пива, что обусловлено присутствием большого количества билирубина. С чем может быть связано увеличение количества этого пигмента в моче?

Задание № 5

Группы крови. Переливание крови.

Заполните таблицу

Группы крови	Агглютинагены АиВ в эритроцитах	Агглютинины а и в в плазме
I – 0		
II – А		
III – В		
IV - АВ		

Ответить на вопросы

Что такое агглютинация?

Почему при переливании крови у донора необходимо учитывать агглютиногены, а в крови реципиента - агглютинины.

Задание № 6

Решите задачи

- Какие группы крови можно перелить больному, если агглютинация его эритроцитов произошла в стандартной сыворотке 0 (I) и В (III) групп?
- Какая группа крови у больного, если агглютинация его эритроцитов произошла в стандартных сыворотках 0 (I), А (II) и В (III) групп?
- Кровь отца Rh⁺, матери Rh⁻. Первая беременность. Существует ли опасность Rh- конфликта матери и плода, если плод имеет Rh⁺ кровь?

4. Больному с АВ (IV) группой перелито более 3 л крови 0 (I) группы. После переливания крови у него появилась желтуха и резко возросла концентрация связанного билирубина в крови. Почему?
5. В больницу поступил больной с острой кровопотерей, объём которой составил более 0,5л. Группа крови больного А (II) Rh⁻. В распоряжении врача имеются ампулы со следующими группами крови: 0 (I) Rh⁻, А (II) Rh⁻, А (II) Rh⁺. Какую кровь необходимо перелить больному?

Оценка _____

Подпись преподавателя

Раздел 4.
Анатомо-физиологические особенности органов движения и опоры.
Остеология. Миология

Задание № 1

Таблица №1

Составьте конспект в виде таблицы

	Название сустава	Характеристика сустава(форма, наличие внутрисуставных дисков»	Кости образующие сустав	Возможные движение в суставе
1	Височно-нижнечелюстной сустав			
Суставы верхней свободной конечности				
1	Плечевой сустав			
2	Локтевой сустав			
3	Дистальный лучевой сустав			
4	Суставы кисти			
Суставы нижней свободной конечности				
1	Тазобедренный сустав			

2	Коленный сустав			
3	Голеностопный сустав			
4	Суставы стопы			
Суставы пояса нижних конечностей				
1	Пояснично-крестцовый			
2	Крестцово - подвздошный			
3	Лобковый симфиз			

Задание № 2

Таблица №2

Составьте конспект в виде таблицы

	Название шва	Форма шва	Кости соединенные данным швом
1	Венечный		
2	Сагитальный		
3	Лямбдовидный		
4	-----	Шов черепа со сравнительно ровными краями	
5	-----	Чешуйчатый шов черепа	
6	-----	Зубчатый шов черепа	

Задание № 3

Нарисуйте рисунки (схемы)

Проксимальный _____

Дистальный _____

Задание № 5

Решите задачи

1. Студент института физической культуры, 22 года, во время выполнения прыжка в длину резко подвернул наружу правую голень при согнутом коленном суставе. Вскоре после этого появились локализованная боль по линии суставной щели с медиальной стороны, резкое ограничение движений в правом коленном суставе, особенно разгибания, наличие гемартроза (кровоизлияние в сустав). На следующий день наступила блокада коленного сустава в вынужденном фиксированном положении под углом 140-160*. Ваш предполагаемый диагноз и что следует сделать для уточнения диагноза?
2. Мужчина, 30 лет, по профессии грузчик. В течение нескольких месяцев отмечает появление в правой паховой области выпячивание брюшной стенки величиной с куриное яйцо, которое постепенно стало смещаться в сторону мошонки, а затем перешло и в мошонку, растянув её до больших размеров. Выпячивание при натуживании и кашле увеличивается в размерах. Но свободно вправляется в брюшную полость. При принятии больным горизонтального положения выпячивание самостоятельно вправляется в брюшную полость. При пальпации определяется дефект брюшной стенки в паховой области справа с положительным симптомом кашлевого толчка. Ваше мнение о диагнозе и лечении.
3. Секретарь-машинистка, 25 лет, последние 10 дней работала с большой нагрузкой на кисти рук, печатая на простой машинке. Два дня назад почувствовала боль на тыле правой кисти, одновременно заметив припухлость в этой области по ходу сухожилий. Движения II- III – IV пальцев правой кисти ограничены и болезненны. Во время движения пальцев отчётливо определяется крепитация (хруст, скрип). Ваш предполагаемый диагноз?
4. Рабочий-паркетчик, 35 лет, со стажем работы 10 лет, выполняет свою работу в основном на коленях. В течение последних 2 лет отмечает в области коленной чашечки (надколенника) слева округлую ограниченную припухлость, мягкой консистенции. Кожа над ней подвижна, не изменена. Функция конечности не нарушена. Однако в последние 3 дня припухлость заметно увеличилась, стала болезненной, флюктуирующей из-за скопления в ней жидкости. Какое заболевание имеется у данного больного?

Оценка _____

Подпись преподавателя

Раздел 5

Анатомо-физиологические особенности системы органов дыхания

Задание № 1.

Заполнить таблицу

	Основные	Вспомогательные
Мышцы вдоха		
Мышцы выдоха		

Задание № 2

Заполнить сравнительную таблицу границы правого и левого легкого

	Границы	Правое	Левое
	Верхняя		
	Передняя		
	Нижняя		
	Окологрудинная линия		
	Средняя ключичная линия		
	Передняя подмышечная линия		
	Средняя подмышечная линия		
	Задняя подмышечная линия		
	Лопаточная линия		
	Околопозвоночная линия		

Задание № 3

Нарисуйте рисунки (схемы)

№	Название рисунка	Рисунок (схема)
1	Схема расположения органов дыхательной системы (бронхиальное дерево, функция альве-	

	ол)	
2	Схема расположения сегментов легких	
3	Перекрест дыхательных и пищеварительных путей	

Задание № 4

Ответить на вопросы.

1. Существует ли, пауза между вдохом и выдохом и почему?
2. Спинной мозг перерезан между первым и вторым шейными сегментами. Что произойдет с дыханием?
3. Спинной мозг перерезан между шейным и грудным отделами. Изменится ли дыхание и почему?
4. Если у новорожденного при перевязки пуповины затягивать лигатуру очень медленно, то первый вдох может не наступить и возникает асфиксия. Почему?

Задание № 5

Решите задачи

1. Ребёнок, 5 лет, грызя семечки, случайно проглотил одно из них в дыхательные пути. Вскоре после этого у него появились приступы кашля и удушья. Затем состояние несколько стабилизировалось, но приступы кашля и удушья изредка повторялись. Через какой главный бронх, по Вашему мнению, попало инородное тело в дыхательные пути ребёнка и, какая анатомическая особенность способствовала этому?
2. Ребёнок, 1,5 года, играя в комнате с полиэтиленовым пакетом, нечаянно одел его себе на голову, начал задыхаться и через некоторое время потерял сознание. Мать в этот момент была на кухне, почуяв недоброе, зашла в комнату и констатировала наличие судорог мышц конечностей, дыхательных мышц, а также синюшность губ, ушных раковин, пальцев рук и ног. Что должна предпринять мать немедленно, чтобы спасти жизнь ребёнку?

3. Ученик 8 класса средней школы, 13 лет, через день после сильного переохлаждения почувствовал лёгкое недомогание. Ощущение сухости в носоглотке, зуд в носу. На третий день «заложило» нос, появились: чихание, слезотечение, нарушение обоняния, обильные жидкие выделения из носа. В дальнейшем выделения приобрели слизисто-гнойный характер. При риноскопии отмечается гиперемия, набухание слизистой оболочки носа, большое количество слизисто-гнойных выделений из обеих половин полости носа. Ваше мнение о диагнозе?
4. Рабочий цементного завода, 38 лет, отмечает на протяжении последних 7 лет 2-3 месяца в году кашель и выделение мокроты (особенно по утрам). Курит с 20 лет примерно по 20 – 25 сигарет в день. В последнее время появилась одышка вначале при физической нагрузке, а затем и в покое. При физикальном исследовании: перкуторно – ясный легочной звук с коробочным оттенком, аскультативно – рассеянные сухие свистящие хрипы. Кожа цианотична. Рентгенологически определяется усиление и деформация легочного рисунка за счёт бронхиальных структур. Ваш предполагаемый диагноз?

Оценка _____

Подпись преподавателя

Раздел 6

Анатомо-физиологические особенности систем органов кровообращения и лимфообращения.

Задание № 1

Таблица №1

Составьте конспект в виде таблицы

Название круга кровообращения	Камера сердца, где начинается данный круг кровообращения	Какими сосудами начинается данный круг кровообращения	Органы и ткани, где происходит газообмен, что на что меняется	Какими сосудами заканчивается данный круг	Камера сердца, где заканчивается данный круг
Большой (телесный) круг кровообращения					
Малый (легочный) круг кровообращения					
Сердечный круг кровообращения					

Задание №2**Составьте конспект в виде таблицы**

Название участка проводящей системы сердца	Местонахождение	Функция
Синусно-предсердный узел		
Предсердно-желудочковый узел		
Предсердно-желудочковый пучок (пучок Гиса)		
Ножки пучка Гиса		

Волокна Пуркинье		
-------------------------	--	--

Задание №3
Заполнить таблицу.

Типы кровеносных сосудов

№		Артерии	Капилляры	Вены
1	Определение			
2	Строение			
3	Функции			

Задание № 4

Фазы работы сердца

№	Фазы сердечного цикла	Длительность фазы.сек	Перемещение крови	Состояние клапанов	
				Створчатых	полулунных
1	Систола предсердий				
2	Систола желудочков				

3	Диастола сердца				
---	------------------------	--	--	--	--

Задание № 5

Нарисуйте рисунки (схемы)

№	Название рисунка	Рисунок (схема)
1	Большой круг кровообращения	
2	Малый круг кровообращения	
3	Проводящая система сердца	
4	Клапаны сердца	

5	Часть аорты, ее бифуркация, основные сосуды отходящие от нее	
6	Кровоснабжение головного мозга (Вилизиев круг кровообращения)	
7	Схема кровообращения плода	
8	Клапаны вен	

9	Вены верхней конечности	
10	Система воротной вены	
11	Вены нижней конечности	

Задание № 6

Решите задачи

1. Рассчитайте должный уровень систолического и диастолического АД у пациента в возрасте 18 лет
2. Рассчитайте должный уровень систолического и диастолического АД у пациента в возрасте 45 лет

3. Рассчитайте должный уровень систолического АД у ребенка в возрасте 3 лет
4. В чем физиологический смысл того, что стенка левого желудочка значительно толще правого?
5. Какие центры автоматизма (водителя ритма) имеются в проводящей системе сердца и как они взаимодействуют между собой в норме.
6. Что такое виллизие вкруг и какими артериями он образован?
7. Что такое венепункция (венопункция) и какие вены лучше всего использовать для этой манипуляции.
8. В каких местах тела человека имеются межсистемные анастомозы между венами верхней, нижней полой и воротной вен, какие вены осуществляют эти анастомозы (каво-кавальный, портокавальный и портокава-кавальные) и в чем заключается их значение.

Оценка _____

Подпись преподавателя

ЛАТИНСКАЯ ТЕРМИНОЛОГИЯ

Задание – запишите перевод терминов на латинский язык, прочитайте и выучите.

1	Полость рта	51	Миометрий
2	Щеки	52	Эндо метрий
3	Язык	53	Влагалище
4	Десны	54	Девственная плева
5	Мышцы языка	55	Лобок
6	Зубы	56	Клитор
7	Нёбо	57	Спинной мозг
8	Мягкое нёбо	58	Головной мозг
9	Глотка	59	Твердая оболочка
10	Пищевод	60	Паутинная оболочка
11	Желудок	61	Мягкая оболочка
12	Тонкая кишка	62	Полушария большого мозга
13	Тощая кишка	63	Борозды
14	Двенадцатиперстная кишка	64	Извилины большого мозга

15	Подвздошная кишка		65	Мост	
16	Толстая кишка		66	Продолговатый мозг	
17	Слепая		67	Задний мозг	
18	Восходящая кишка		68	Мозжечок	
19	Поперечно ободочная		69	Средний мозг	
20	Нисходящая		70	Промежуточный мозг	
21	Сигмовидная		71	Таламус	
22	прямая		72	Конечный мозг	
23	Печень		73	Черепные нервы	
24	Желчный пузырь		74	Спинномозговые нервы	
25	Поджелудочная железа		75	Глаз	
26	Брюшина		76	Роговица	
27	Брюшная полость		77	Склера	
28	Почка		78	Радужка	
29	Фиброзная капсула		79	Хрусталик	
30	Жировая капсула		80	Ресничное тело	
31	Почечная фасция		81	Сетчатка	
32	Нефрон		82	Стекловидное тело	
33	Мочеточник		83	Слезный аппарат	
34	Мочевой пузырь		84	Орган слуха	
35	Мочеиспускательный канал		85	Наружное ухо	
36	Женский мочеиспускательный канал		86	Ушная раковина	
37	Мужской мочеиспускательный канал		87	Наружный слуховой проход	
38	Яички		88	Среднее ухо	
39	Придаток яичка		89	Слуховая труба	
40	Семенной канатик		90	Внутренне ухо	
41	Семявыносящий проток		91	Улитка	
42	Предстательная железа		92	Кожа	
43	Бульбоуретральные железы		93	Эпидермис	
44	Половой член		94	Дерма	
45	Мошонка		95	Волосы	
46	Яичник		96	Сальные железы	
47	Матка		97	потовые железы	
48	Маточная труба		98	Ногти	
50	Периметрий		99	Молочная железа	

Раздел 7

Анатомо-физиологические особенности системы органов пищеварения

Задание №1

Составьте конспект в виде таблицы

Процессы пищеварения в различных отделах желудочно-кишечного тракта

Отдел пищеварительной системы	Процессы пищеварения, происходящие в данном отделе	Механизмы регулирования пищеварения в данном отделе
Ротовая полость		
Пищевод		
Желудок		
Тонкая кишка		

Толстая кишка		

Задание №2

Составьте конспект в виде таблицы.

Ферменты, вырабатываемые в различных отделах желудочно-кишечного тракта

Отдел пищеварительной системы	Клетки, вырабатывающие ферменты, кислоты, защитные и гормоноподобные вещества	Вырабатываемые ферменты	Функция ферментов, кислоты, защитных и гормоноподобных веществ	Заболевания при увеличении выработки фермента, кислоты, защитных и гормоноподобных веществ	Заболевания при увеличении выработки фермента, кислоты, защитных и гормоноподобных веществ
Ротовая полость					
Пищевод					
Желудок					

Тонкая кишка					

Толстая кишка					

Задание № 3

Составьте конспект в виде таблицы

Отличия строения тонкой и толстой кишки (кроме прямой)

Признаки	Отдел кишечника	
	Тонкая кишка	Толстая кишка
Слизистая оболочка:		
Ворсинки		
Циркулярные складки		
Пейеровы бляшки (скопление лимфоидной ткани)		

Мышечная оболочка:		
Полулунные складки, образованные слизистой оболочкой и циркулярным мышечным слоем		
Продольные мышечные Ленты		
Гаустры – выпячивания между мышечными лентами		
Наружная оболочка:		
Жировые подвески		

--	--	--

Оценка _____

Подпись преподавателя

Раздел 8.

Анатомо-физиологические особенности системы органов мочеобразования и мочевыделения

Задание № 1.

Составьте конспект в виде таблицы.

Строение нефрона почки

Отдел нефрона	В каком этапе мочеобразования участвует	Что происходит в данном отделе
Почечное тельце, состоящее из клубочка кровеносных капилляров и двухслойной капсулы Щумлянского – Боумена		
Проксимальный извитой каналец		
Петля Генли: -нисходящий отдел петли Генли (прямые канальцы)		
- собственно петля Генли		

- восходящий отдел петли Генли (прямой каналец)		
- дистальный извитой каналец		

Задание № 2.

Заполните таблицу

Показатели общего анализа мочи

Показатель	Норма	Заболевания при увеличении	Механизм нарушения	Заболевания при уменьшении	Механизм нарушения
Количество					
Цвет					
Прозрачность					
Реакция					
Плотность					
Белок					
Глюкоза					
Ацетон					
Желчные пигменты					
Эпителий:					
Почечный					
Плоский					
лейкоциты					
Эритроциты					
Цилиндры:					

гиалиновые					
Зернистые					
Эпителиальные					
Слизь					
Соли					
ураты					
оксалаты					
бактерии					

Задание № 3.

Нарисуйте рисунки (схемы)

	Название рисунка (схемы)	Рисунок (схема)
	Схема расположения органов мочевыделительной системы (на примере мужского мочеиспускательного канала)	
	Схема внутреннего строения почки	

	<p>Схема строения нефрона</p>	

Оценка _____

Подпись преподавателя

Раздел 9. Анатомо-физиологические особенности репродуктивной системы человека.

Задание № 1

Решите задачи

Задача № 1

При водянке у мальчиков выделяется некоторое количество серозной жидкости между оболочками яичка.

1. Где скапливается выделенная серозная жидкость?
2. Какие оболочки яичка прошла игла, введенная для удаления жидкости?

Задача № 2

Во время осмотра 3-летнего ребенка педиатр обнаружил левое яичко в брюшной полости, у глубокого кольца пахового канала.

1. Как следует оценивать такое положение яичка: аномалией или вариантом его развития?
2. Какие функции органа нарушаются при аномалиях?

Задача № 3.

К гинекологу на прием привели девочку 7 лет, у которой подозревается опухоль матки.

1. Как провести пальпацию матки у девочки, учитывая синтопию органов малого таза?
2. Какие анатомические образования матки пальпируются?

Задача № 4.

На операции по поводу паховой грыжи у 13-летней девочки хирург по неосторожности рассек часть фиксирующего аппарата матки.

1. Какие связки входят в фиксирующий аппарат матки?
2. Какая связка была повреждена при проведении данной операции?

Задача № 5

При осмотре у 15-летней девочки шейки матки через влагалище гинеколог определил, что отверстие матки имеет форму поперечной щели.

1. Какой отдел матки доступен для осмотра через влагалище?
2. Имела ли пришедшая на прием юная пациентка роды?

Задача № 6.

У женщины 30 лет предполагается операция на матке в связи с подслизистой доброкачественной опухолью.

1. Какие слои органа рассечет оперирующий гинеколог?
2. Какая функция матки будет сохранена, если орган удалят на уровне надвлагалищной части шейки?

Оценка _____

Подпись преподавателя

Раздел 10. Анатомо-физиологические особенности саморегуляции функций организма

Задание № 1

Составьте конспект в виде таблицы

Название эндокринной железы	Клетки, вырабатывающие	Название гормона	Действие гормона (гормонов)	Заболевание, синдромы,	Заболевание, синдромы	Принцип регуляции выработки	Гормон, оказывающий
-----------------------------	------------------------	------------------	-----------------------------	------------------------	-----------------------	-----------------------------	---------------------

	щие гормон	(гормонов)		симптомы при уменьшении его(их) выработки	мы, симптомы при увеличении его(их) выработки	ки гормона	противоположное действие
гипоталамус							
Аденогипофиз (передняя доля гипофиза)							

Задняя доля гипофиза, нейрогипо- физ							
Промежу- точная доля гипофиза							
Щитовидная							

железа							
Парацито- видная желе- за							
Вилочковая железа							
Поджелудоч- ная железа							

Надпочечник - клубочковая зона							
Надпочечник - пучковая зона							
Надпочечник - сетчатая зона							
Мозговое вещество надпочечников							
яичник							

Яичко							

Задание № 2

Ответить на вопросы.

1. Выберите из приведенного ниже списка гормонов те, которые образуются в гипофизе: тироксин, аденокортикотропный (АКТГ), антидиуретический (АДГ), лютеотропный (ЛТГ), фолликулостимулирующий (ФСГ), кортизон, соматотропный (СТГ), инсулин.
2. Какой гормон оказывает следующие эффекты: влияние на рост, участвует в реакциях адаптации при наличии стресса, участвует в формировании иммунокомпетентных органов?
3. Под влиянием какого гормона осуществляются: синтез гликогена в печени и мышцах; интенсивное окисление глюкозы в тканях; уменьшение количества сахара в крови; и снижение катаболизма белка?
4. У животного наблюдается повышенный распад гликогена в печени и мышцах, гипергликемия. Под влиянием каких гормонов могут происходить эти явления?
5. При каком заболевании основными симптомами являются следующие нарушения обмена: гипергликемия, глюкозурия, кетонурия, ожирение печени и повышение распада белка, ацидоз.
6. Назовите гормоны, обеспечивающие сохранение в организме натрия за счет реабсорбции его в канальцах почек, выведение из организма калия, регуляцию калийнатриевого равновесия.
7. С действием какого гормона связаны следующие эффекты: расширение зрачка, гипертония, усиление работы сердца, гипергликемия, повышение энергетики мышечного сокращения, уменьшение моторики кишечника?

8. Какой гормон вызывает гипертрофию слизистой оболочки матки в первой половине менструального цикла, а при беременности способствует росту матки?
9. Какой гормон вызывает развитие и секрецию желез слизистой матки во второй половине менструального цикла, стимулирует увеличение молочных желез, а при беременности способствует имплантации и развитию плода в матке?
10. У больного при обследовании обнаружена тахикардия, экзофтальм, повышение уровня основного обмена на 40 %. О поражении функции какой железы внутренней секреции можно думать?
11. Первичные и вторичные половые признаки начинают развиваться еще до структурно-функционального созревания половых желез. Более того, возможны случаи патологически раннего полового созревания у детей. При этом, однако, половые железы остаются функционально незрелыми. В чем причина указанных возможностей?
12. Что произойдет с функцией железы внутренней секреции, если в организм вводить большие дозы ее гормонов?
13. Людям, проживающим в зоне риска Чернобыльской ГЭС, в качестве профилактической меры после аварии вводили препараты йода. С какой целью это делалось ?

Задание № 3

Составьте конспект в виде таблицы

Отделы головного мозга

Название отдела головного мозга	Ядра(центры)	Функции	Симптомы нарушения функции
Продолговатый			
Задний			

Средний			
Промежуточный			
Конечный			

Задание № 4

Составьте конспект в виде таблицы

Доли полушарий головного мозга

Название доли полушарий головного мозга	Борозды данной доли	Извилины данной доли	Область иннервации	Симптомы нарушения функций
Лобная				
Теменная				

Затылочная				
Височная				
Скрытая доля или островко- вая				

Задание № 5

Составьте конспект в виде таблицы.

Отделы вегетативной нервной системы

Название отдела ВНС	Функции данного отдела	Местонахождения центров (ядер)	Чем представлен пе- риферический отдел
Симпатический			
Парасимпатический			

Задание № 6

Составьте конспект в виде таблицы.

Функциональный антагонизм симпатического и парасимпатического отделов ВНС

Функции	Симпатический отдел ВНС	Симптомы нарушения функций	Парасимпатический отдел ВНС	Симптомы нарушения функций
Кровообращение				
Дыхание				
Обмен веществ				
Пищеварение				
Выделение				
Терморегуляция				
Размножение				

Задание № 7

Составьте конспект в виде таблицы

Строение глаза

№	Части глаза	Оболочки	Отделы	Функции
	Глазное яблоко	Наружная оболочка		
		Сосудистая оболочка		
		Сетчатая оболочка		

Вспомогательные органы глаза			

Задание № 8

Составьте конспект в виде таблицы

Цветочувствительные клетки

№	Название клеток	Локализация	Функция
1	Палочки		

2	Колбочки		

Задание № 9

Составьте конспект в виде таблицы

Мышцы двигательного аппарата глаза

№	Название мышцы	Место прикрепления	Функция (куда смотрит зрачок)
1	Верхняя прямая		
2	Нижняя прямая		
3	Медиальная прямая		
4	Латеральная прямая		
5	Верхняя косая		
6	Нижняя косая		

Задание № 10

Нарисуйте рисунки

1	Строение спинного мозга (срез)	
---	--------------------------------	--

2	Рефлекторная дуга	
3	Схема отделов головного мозга	
4	Строение кожи	

5	Схема строения наружного, среднего и внутреннего уха	
6	Схема расположения сегментов легких	
7	Схема расположения сосочков языка	
8	Схема строения пече- ночной доли	

--	--	--

Оценка _____

Подпись преподавателя

БИБЛИОГРАФИЧЕСКИЙ СПИСОК

Основные источники:

1. Атлас анатомии человека. — М.: Рипол-Классик, 2007.
2. **Барышников С.Д.** Лекции по анатомии и физиологии человека с основами патологии. — М.: ГОУ «ВУНМЦ» МЗ РФ, 2010.
3. **Барышников С.Д.** Практикум по анатомии и физиологии человека с основами патологии. — М.: ГОУ «ВУНМЦ» МЗ РФ, 2010.
4. **Барышников С.Д.** Тестовые задания по анатомии и физиологии человека с основами патологии. — М.: ГОУ «ВУНМЦ» МЗ РФ, 2008.
5. **Самусев Р.П., Липченко В.Я.** Атлас анатомии человека. — М.: Мир и Образование, Оникс 21 век. — 2009.
6. **Федюкович Н.И.** Анатомия и физиология человека. — Ростов-на-Дону: Феникс, 2011.
7. Физиология / Под ред. С.А. Георгиевой. — М.: Медицина, 1981.

Дополнительные источники:

1. **Борисович А.И. и др.** Словарь терминов и понятий по анатомии человека.
2. **Брин В.Б.** Физиология человека в схемах и таблицах. — Ростов-на-Дону:

Феникс, 1999.

3. **Сапин М.Р., Билич Г.Л.** Анатомия человека. — М.: Мир и Образование, Оникс 21 век; Минск: Харвест, 2007.

4. **Сапин М.Р., Билич Г.Л.** Анатомия человека. — УМО, 2008.

5. **Сапин М.Р.** Анатомия человека для медицинских училищ. — М.: Медицина, 2003.

6. **Сапин М.Р.** Атлас анатомии человека. В 3-х т. — М.: Медицина, 2007.

7. **Синельников Р.Д.** Атлас анатомии человека. В 3 т. — М.: Медицина, 1967.